ORL arsti kirurgilised võimalused norskamise ja obstruktiivse uneapnoega haige ravimisel

Annika Jussi
PERH,ORL vanemarst
12.10.2018

Koostöö - unearst, pulmonoloog, orl, näo-ja lõualuu kirurg jne.



Obstruktiivsed unega seotud hingamise ebanormaalsused

- Norskamine-ilma apnoeta
- Obstruktiivse uneapnoe sündroom - 4% meestest ja 2% naistest, tekivad hingamispausid ülemiste hingamisteede obstruktsiooni tagajärjel, tihti hapniku desaturatsiooniga perifeerses veres, suureneb risk KV haiguste tekkeks (hüpertoonia, infarkt, insult), päevane unisus

Ülemiste hingamisteede anatoomia

- Kaal
- Näokolju (piklik, retrognaatne jne), kael, alalõug
- Pehme suulagi, uvula, tonsillid, keel
- Nina, kurgu ja kõri endoskoopia
- Geneetilised (Downi sündroom), teised kaasuvad haigused

Hingamine

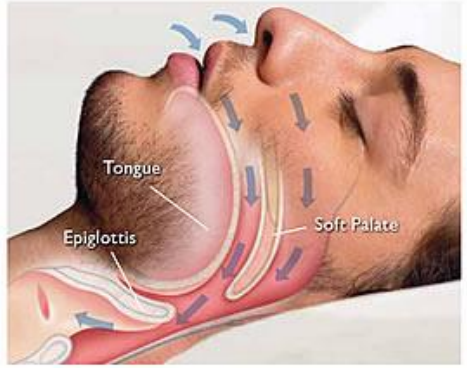

Normal breathing

During sleep, air can travel freely to and from your lungs through your airways.

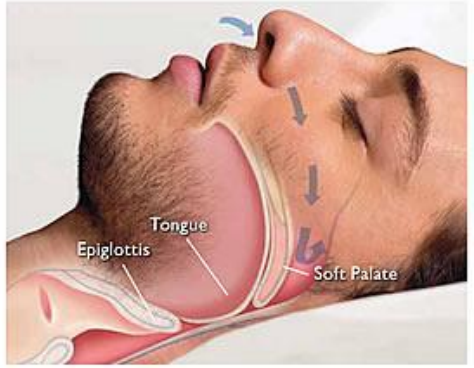

Obstructive Sleep Apnoea

Your airway collapses, stopping air from traveling freely to and from your lungs and disturbing your sleep.

Obstruktiivne uneapnoe

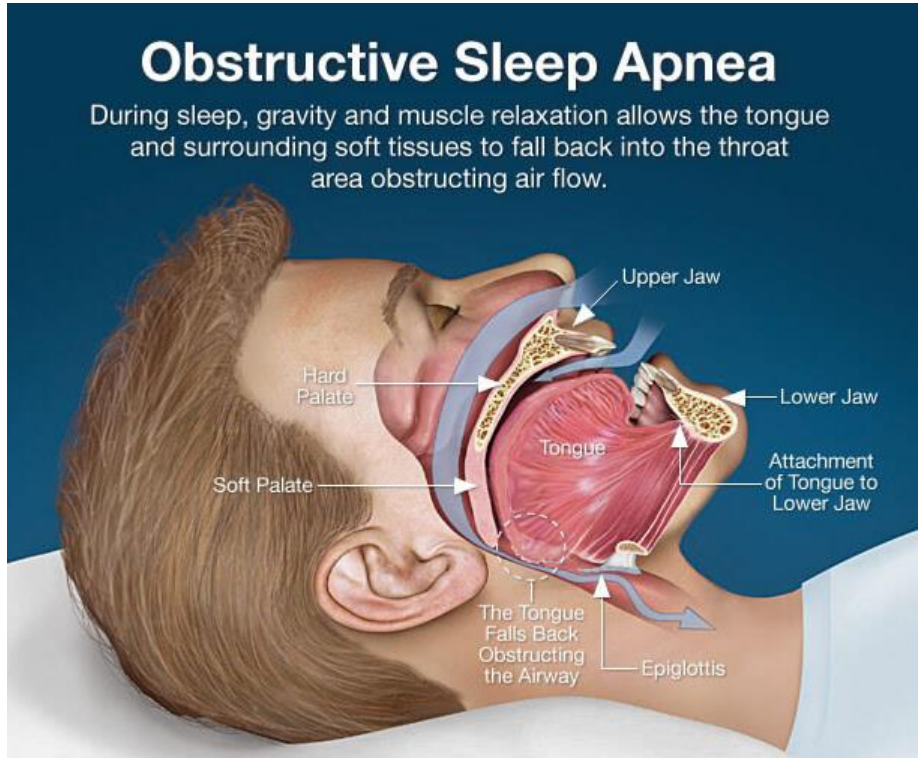

Kirurgilised meetodid norskamise ja obs. uneapnoe korral

1. Nina kirurgia (septoplastika, konhoplastika, FESS)
2. UPPP (uvulopalatofarüngoplastika koos TE s.o kuldne standard pehmete kudede puhul neelus)
3. Tonsillektoomia ja adenoidektoomia
4. Uvulopalatoplastika (UP)
5. Raadiolaine ablatsioon
6. Keelepära kirurgia
7. Pehme suulae implantaadid
8. Robotkirurgia
9. .....
10. Trahheostoomia

Nina kirurgia

- Adenoidektoomia, põhiliselt lapseeas
- Konhoplastika
- Septoplastika
- FESS kirurgia
- NESS kirurgia

Adenoid endoskoopiliselt - kaasaegne diagnostika

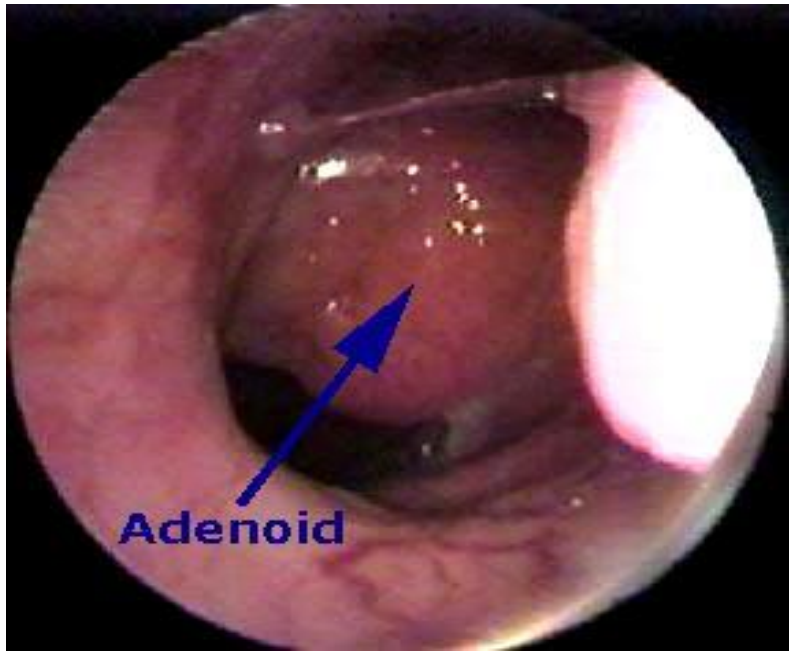

Suuhingaja

Adenoid röntgenoloogiliselt - ei ole soovitav teostada

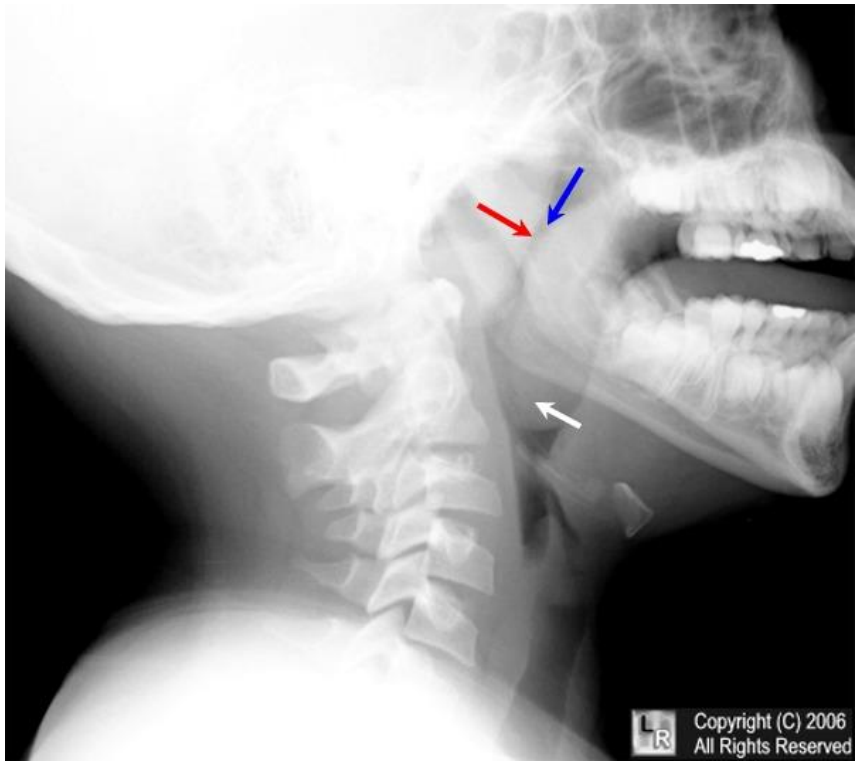

Nina vaheseina deviatsioon, septoplastika

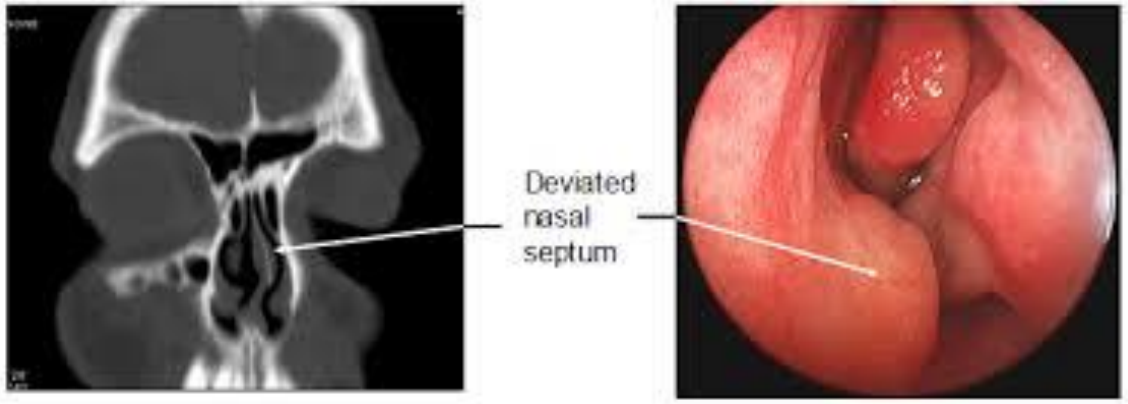

Kompuutertomograafiliselt, septumi deviatsioon

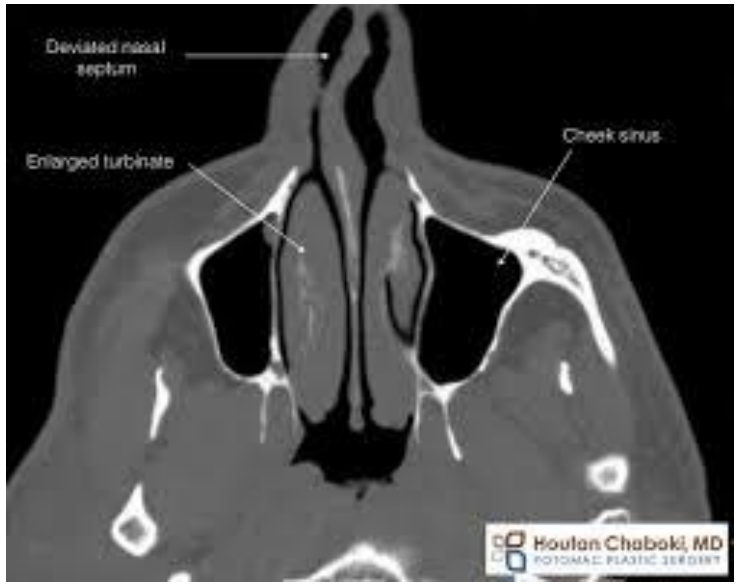

Kompuutertomograafiliselt, septumi deviatsioon

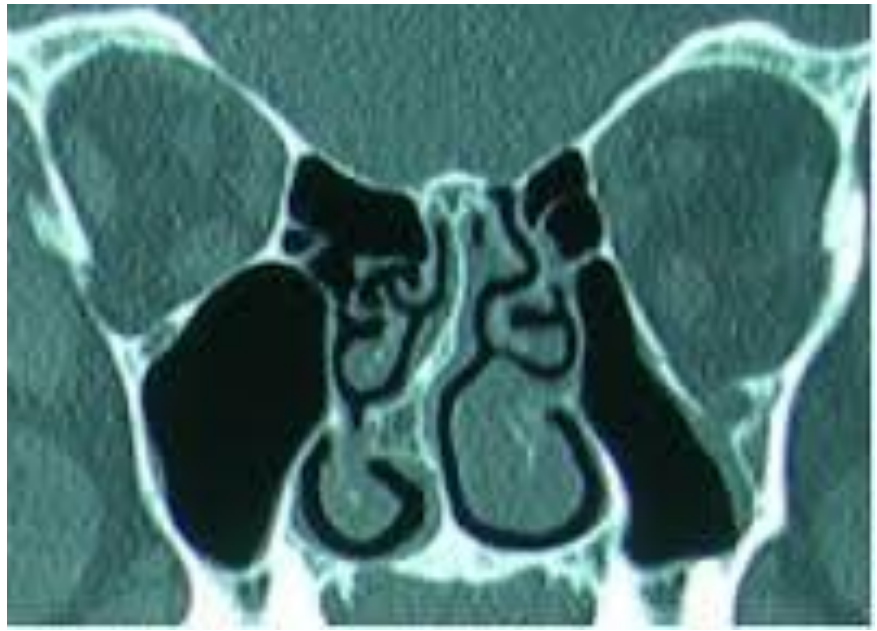

Alumise ninakarbiku hüpertroofia, konhoplastika

Alumiste ninakarbikute hüpertroofia CT-l

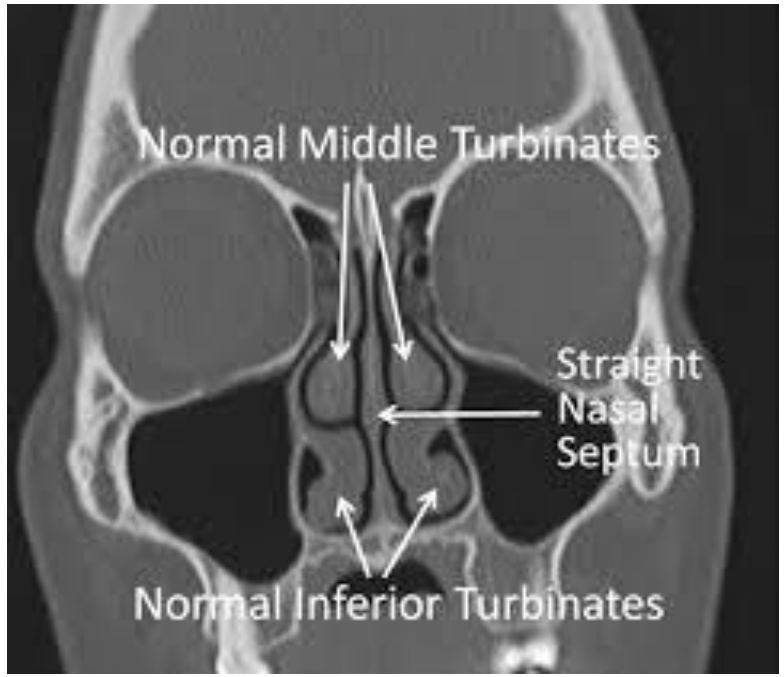

Haigusjuht

- 56 a naine pöördus okt. 2016 Rapla Haiglasse, põhiliseks kaebuseks oli, et ei kuule parema kõrvaga
- Diagnoositi sekretoorne otiit, paremal, tehtud 2-l korral paratsenteesid, millega olukord ei paranenud.
- Lisaks septumi deviatsioon paremale, CT-l see kinnitus ja leitud ka tumoroosne mass ninaneelus, mis ei olnud läbikasvuga ja meenutas rohkem adenoidi, nina ei hinganud üldse ja oli ka norskamine

Haigusjuht järg

- Nov. 2016 vaadatud fiiberendoskoobiga ja adenoidi meenutav tumoroosne mass ninaneelus oli suur. Otsus opereerida üldnarkoosis. Materjal suunatud histoloogilisele uuringule, ka trummiõõs dreneeritud paremal,
- vastus histoloogial- reaktiivne lümfoidne hüperplaasia ägeda põletikulise protsessi foonil.
- Jaan. alguses 2017 tehtud septoplastika, ninahingamine taastatud ja norskamine patsiendil samuti kadus

FESS (funktsionaalne endoskoopiline siinuste kirurgia), nina polüpoos

Ninapolüüpide klassifikatsioon Stammbergeri järgi

- 1-Antrokoanaalne polüüp
- 2-Suur üksik polüüp
- 3-Polüübid, mis on seotud kroonilise rinosinusiidiga, mis ei ole eosinofiil domineerivad
- 4-Polüübid, mis on seotud kr.rinosinusiidiga, mis on eosinofiil domineerivad, apiriin intoleratsi puhul, astmaatikutel
- 5-Polüübid, mis on seotud spetsiifiliste haigustega (tsüstiline fibroos, pahaloomuline)

Nina polüpoos

- Miks osadel patsientidel tekib nina polüpoos ja kellel mitte, ei ole siiani teada
- SAMPTERI triaad-astma, NSAID-ide sensitiivsus ja nina polüpoos
- Nina polüübid on healoomulised
- Sümptomid-ninahingamistakistus, anosmia, epifora, eritis, postnasaalne katarr, peavalu, norskamine, rinolalia clausa
- Koanaalpolüüp on pikal jalal ja tekib antrumis, võib täielikult koaanid sulgeda või ka ninaneelu sulgeda

FESS kirurgia põhimõte

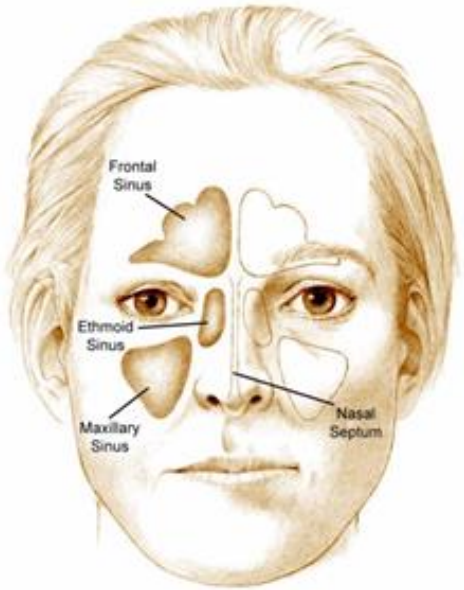

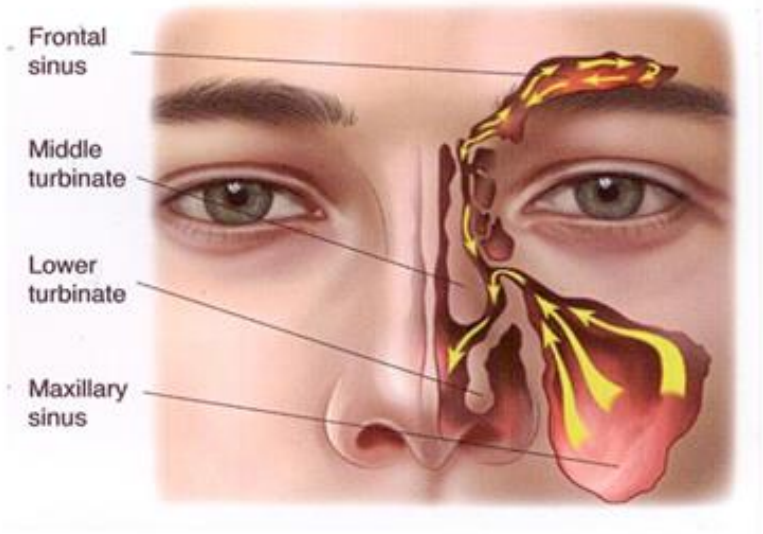

FESS Kirurgiline ravi

- N.ö pime polüpotoomia ei ole enam näidustatud, nüüdsel ajal FESS, (funktsionaalne-endoskoopiline –siinuste-kirurgia), mikrodebraiderid (seiverid) on tänapäevane atraumaatiline ja lubatud ravimeetod, mille kasutamisel on vähem veritsust ja armide teket.

Väljendunud nina polüpoos täieliku obtruktsiooniga

Osaline siinuste obstruktsioon

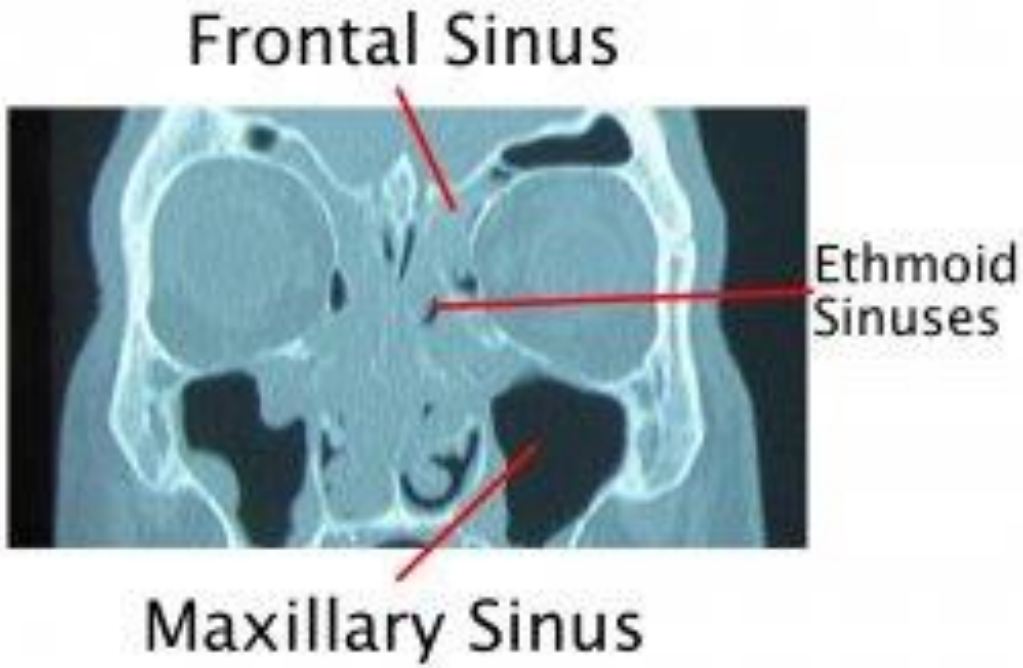

Seiver, eemaldab ja aspireerib üheaegselt

Seiver



Seiver PERH-is

NESS (navigeeritud) kirurgia

Otsmikukoopa avastamine

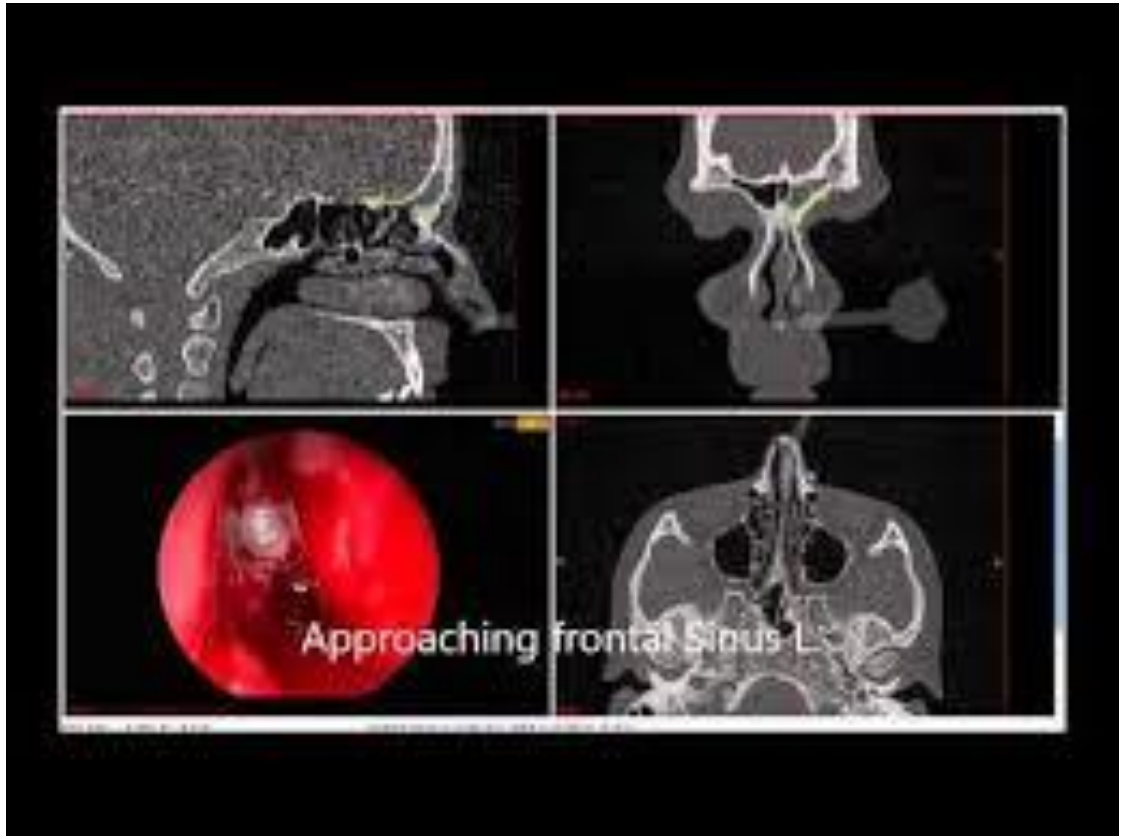

Erinevad instrumendid

Erinevad navigatsiooni instrumendid

NESS-navigeeritud endoskoopiline siinuste kir.

NESS PERH-is

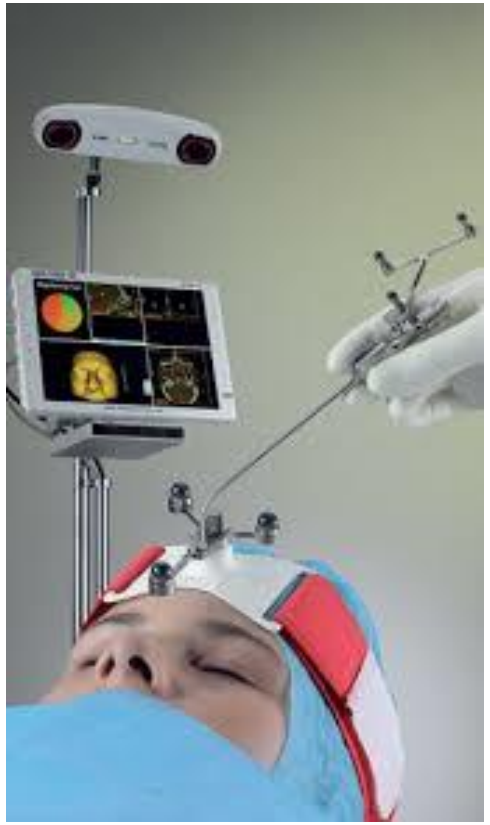

NESS

FESS Kirugia tüsistused, NESS

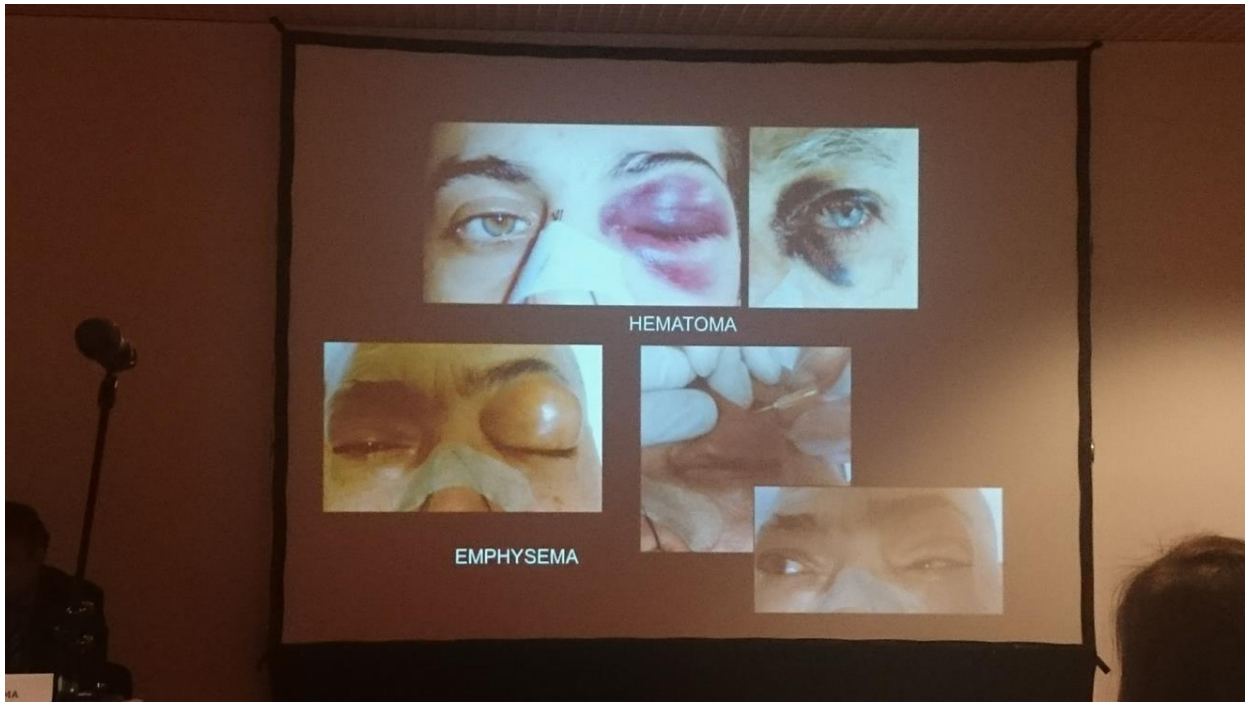

Neelu kirurgia norskamise ja obstruktiivse uneapnoe ravis

Neelu kirurgia

- Tonsillektoomia
- Uvulaplastika
- Uvulapalatoplastika
- Uvulapalatofarüngoplastika

Neelu kirurgia

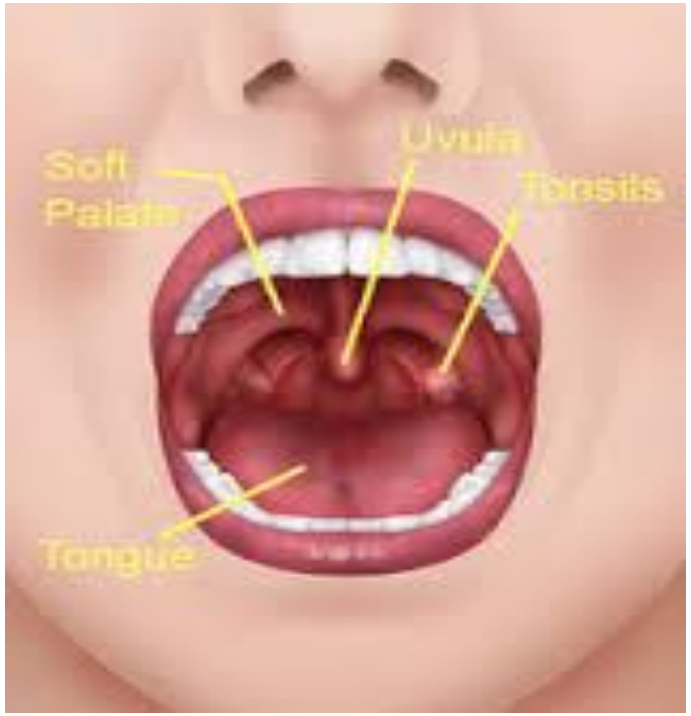

Neelu kirurgia

Neeluringi tüübid

Keelepära lümfoidne hüperplaasia-raadiolaine ablatsioon kirurgia

Koostöö-unearst, pulmonoloog, Orl jne.

Koostöö

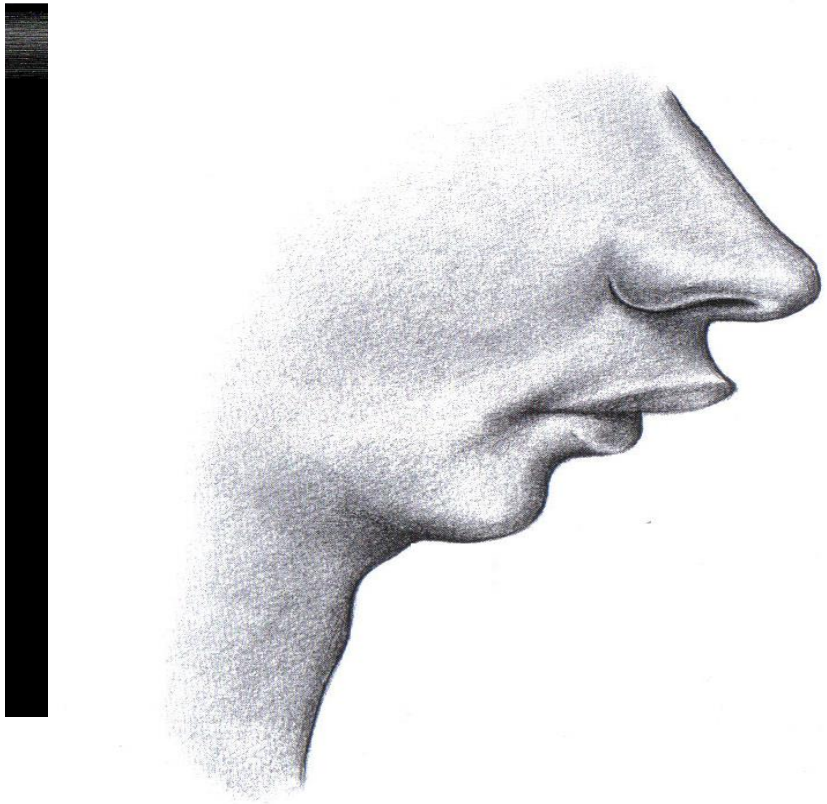

DISE (drug-induced sleep endoscopy)

- ORL arst (Dr. Karit Kivimäe) koostöös anestesioloogiga endoskoopia osakonnas
- Propofol anesteesia
- Lühiajaline narkoos, kui hakkab norskama läbi nina fiiber endoskoopia
- Kirurgilise ravi edukus?

Hea kirurgilise tulemuse saavutamiseks

- Individuaalne lähenemine
- Kehamassi indeksi langetamine pre ja post op.perioodis
- Patsient peab soovima kirurgilist ravi ja olema koostöö- aldis
- Patsiendile võimalikult põhjalik informatsioon võimalikest komplikatsioonidest ja post op.perioodist üldse
- Minimaal invasiivne kirurgia toob vähe tulemust
- Patsiendi post op.tulemuste jälgimine pikema ajaperioodi jooksul

Kas orl arst saaks kuidagi kirurgiliselt aidata?

Take home!

- Nina, neelu, alaneelu kirurgia on üks võimalustest aidata obstruktiivse uneapnoe ja norskamisega patsiente
- Koostöö erinevate erialade vahel

Aitäh!