Kolmiknärvi neuralgia
ja selle diferentsiaaldiagnoos

16.09.2020

Viiu-Marika Rand

PERH

Tallinn, Radisson Blu Hotel Olümpia

MEDITSIINI-KONVERENTSID

medicum
Terve elu!

Kolmiknärvi neuralgia (KN)

- Orofatsiaalne valu, mis esineb piiratult ühe või mitme KN haru varustusalal.
- Valu on enamasti ühepoolne ja paroksüsmaalse iseloomuga
- Algab järsku ja kestab mõnest sekundist kuni 2 minutini
- Võib tekkida spontaanselt või olla esile kutsutud miimiliste lihaste kontraktsioonist või taktiilsest ärritusest
- Paroksüsmide vahel on patsient enamasti valuvaba, vahel võib esineda ka nõrgem kestev foonvalu

Cruccu et al. Trigeminal neuralgia: New classification and diagnostic grading for practice and research
Neurology Volume 87(2), 12 July 2016, p 220-228

KN epidemioloogia

- Harvaesinev valusündroom
- Üldine levimus on <0,1%
- Esinemissagedus 4-13 juhtu /100 000 / aastas
- Haigestumus suureneb vanusega, enamasti algab peale 50. eluaastat
- Esineb rohkem naistel, N:M suhe 1:1,5 – 1:1,7

Charles C Ho et al. Trigeminal neuralgia UpToDate® 2020

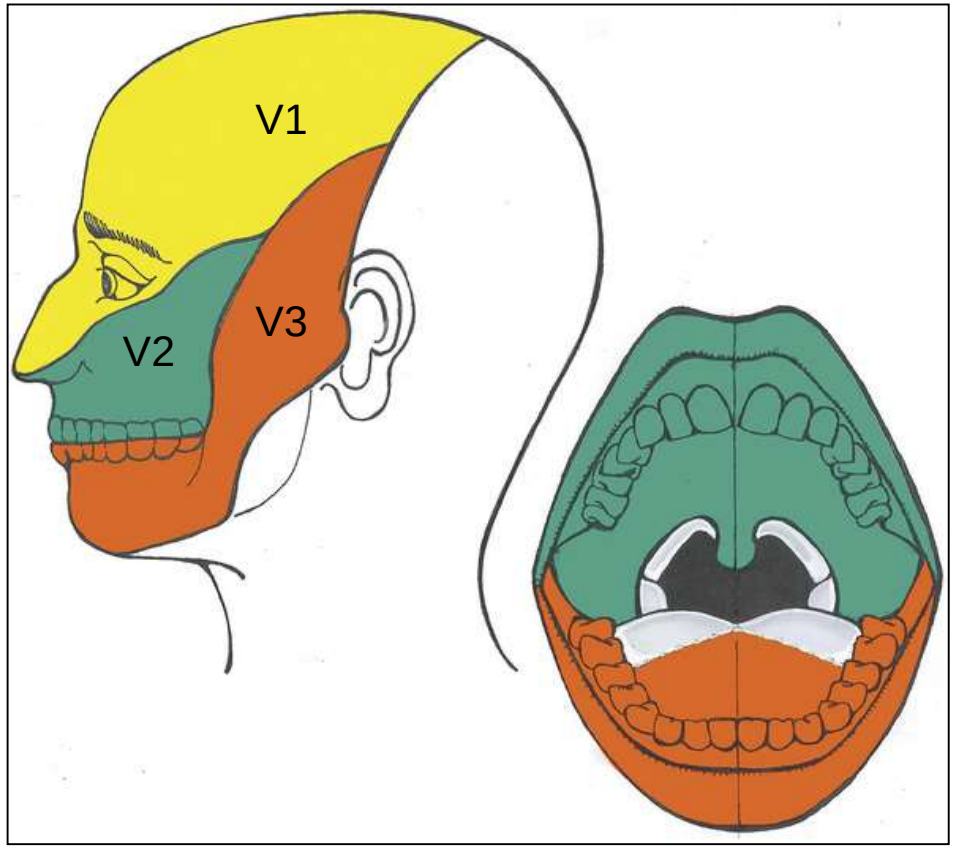

Trigeminal neuralgia: New classification and diagnostic grading for practice and research.
Cruccu, Giorgio; Finnerup, Nanna; Jensen, Troels; MD, PhD; Scholz, Joachim; Sindou, Marc; MD, PhD; Svensson, Peter; DDS, PhD; Treede, Rolf-Detlef; Zakrzewska, Joanna; Nurmikko, Turo; MD, PhD

Neurology. 87(2):220-228, July 12, 2016.
DOI: 10.1212/WNL.0000000000002840

Innervation territories of the trigeminal nerveFigure 2. Facial and intraoral territories of innervation of the 3 trigeminal branches (ophthalmic, maxillary, and mandibular). The white areas are innervated by cervical nerves. The light gray areas in the back of tongue and throat are innervated by the glossopharyngeal nerve.

Wolters Kluwer Health | OvidSP

© 2016 American Academy of Neurology. Published by American Academy of Neurology.

International Classification of Headache Disorders

3rd edition

(ICHD-3 alpha)

ICHD 3. Cephalalgia 2018; 38: 1–211. © 2018 International Headache Society

13. Painful lesions of the cranial nerves and other facial pain

13.1 Pain attributed to a lesion or disease of the trigeminal nerve

13.2 Pain attributed to a lesion or disease of the glossopharyngeal nerve

13.3 Pain attributed to a lesion or disease of nervus intermedius

13.4 Occipital neuralgia

13.5 Neck-tongue syndrome

13.6 Painful optic neuritis

13.7 Headache attributed to ischaemic ocular motor nerve palsy

13.8 Tolosa-Hunt syndrome

13.9 Paratrigeminal oculosympathetic (Raeder's) syndrome

ICHD 3. Cephalalgia 2018; 38: 1–211. © 2018 International Headache Society

13. Painful lesions of the cranial nerves and other facial pain

13.10 Recurrent painful ophthalmoplegic neuropathy

13.11 Burning mouth syndrome (BMS)

13.12 Persistent idiopathic facial pain (PIFP)

13.13 Central neuropathic pain

ICHD 3. Cephalalgia 2018; 38: 1–211. © 2018 International Headache Society

13.1 Kolmiknärvi kahjustuse või haigusega seonduv valu

13.1.1 Kolmiknärvi neuralgia

13.1.1.1 Klassikaline kolmiknärvi neuralgia

13.1.1.2 Sekundaarne kolmiknärvi neuralgia

13.1.1.3 Idiopaatiline kolmiknärvi neuralgia

13.1.2 Valulik kolmiknärvi neuropaatia

13.1.2.1 Vöötohatisega seonduv valulik kolmiknärvi neuropaatia

13.1.2.2 Post-herpeetiline kolmiknärvi neuralgia

13.1.2.3 Post-traumaatiline valulik kolmiknärvi neuropaatia

13.1.2.4 Muude haigustega seonduv valulik kolmiknärvi neuropaatia

13.1.2.5 Idiopaatiline valulik kolmiknärvi neuropaatia

ICHD 3. Cephalalgia 2018; 38: 1–211. © 2018 International Headache Society

13.1.1 Kolmiknärvi neuralgia

Diagnoosi kriteeriumid

A. Ühepoolse näovalu korduvad paroksüsmid kolmiknärvi ühe või mitme haru alal

B. Ei esine valu kiirgumist muudesse piirkondadesse

C. Valul on kõik järgnevad tunnused:
   1. Kestus murdosa sekundist kuni 2 minutini
   2. Valu on tugev
   3. Valu on elektrilöögi taoline, tulistav, lõikav või terav

D. Valu kutsub esile taktiilne (mitte-notsitseptiivne) ärritus kolmiknärvi vastava haru varustusalal

E. Välistatud on muud põhjused

ICHD 3. Cephalalgia 2018; 38: 1–211. © 2018 International Headache Society

13.1.1 Kolmiknärvi neuralgia

Kommentaarid

- KN diagnoos on kliiniline
- Enamusel KN-ga patsientidel ei esine tundlikkuse häireid kolmiknärvi varustusalal
- Kui neid leidub, on kindlasti vajalik MRT, et välistada muud põhjused
- Väga tugev valusööst võib esile kutsuda miimiliste lihaste kontraktsiooni valu piirkonnas (tic douloureux).
- Paroksüsmi järgselt esineb tavaliselt refraktaarne periood, mille jooksul ei ole valu võimalik esile kutsuda.

ICHD 3. Cephalalgia 2018; 38: 1–211. © 2018 International Headache Society

Kolmiknärvi neuralgia jaotus

- Klassikaline KN
  - Põhjuseks on neurovaskulaarne konflikt – närvijuur on komprimeeritud vaskulaarse struktuuri poolt oma sisenemiskohal ajutüves
- Sekunaarne KN
  - Põhjuseks on muu neuroloogiline haigus – Sclerosis multiplex, ponto-tserebellaarnurga tuumor vms.
- Idiopaatiline KN
  - Põhjust pole leitud

Klassikaline KN

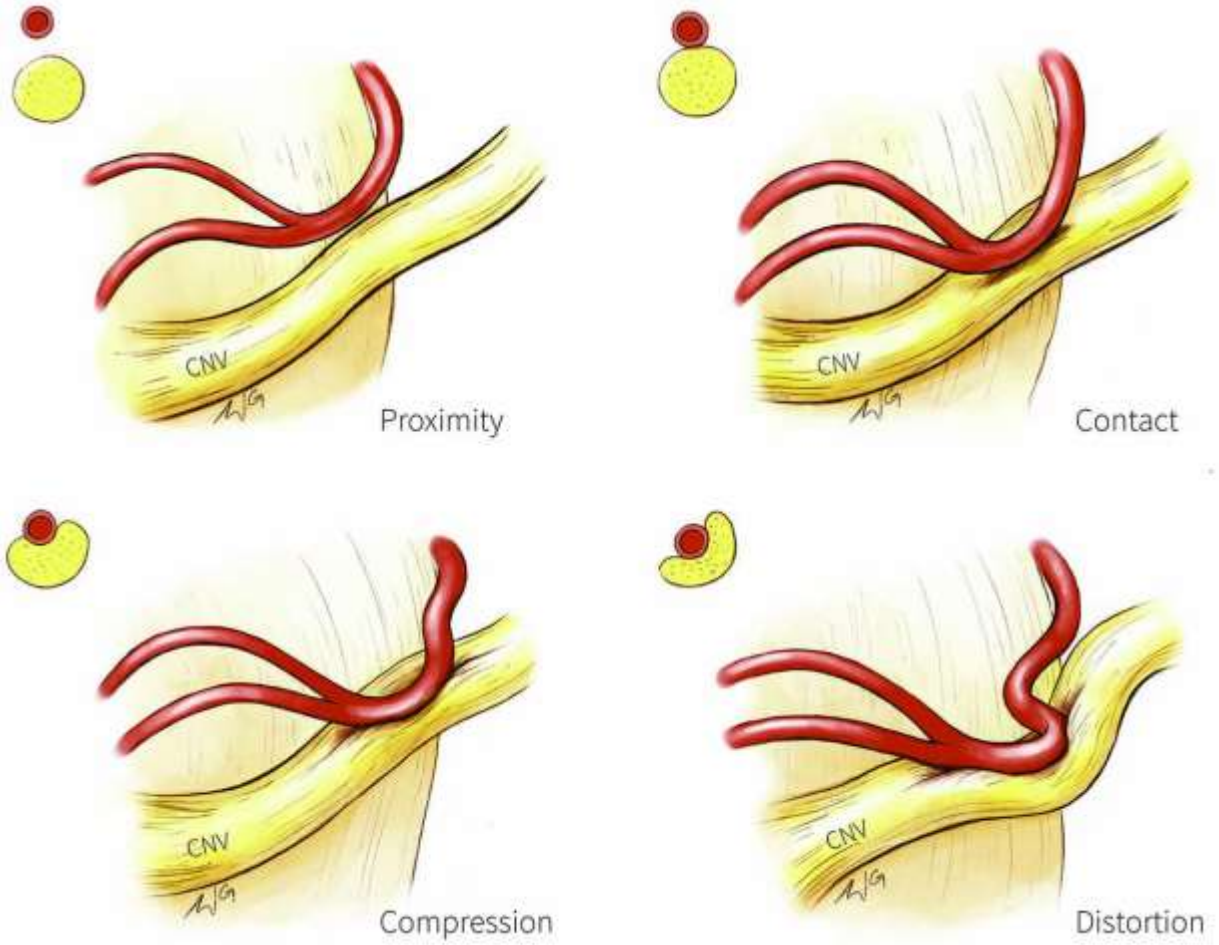

Figure 1. Trigeminal nerve-vessel relationships. A schematic illustration depicting examples of trigeminal-nerve vessel relationships at the cerebellopontine angle, with corresponding cross-sections in the upper left corner of each panel. Proximity (upper left panel): vessel in close proximity to trigeminal nerve but without contact; Contact (upper right panel): simple contact of the trigeminal nerve by a vessel but without compression or distortion of the nerve; Compression (bottom left panel): vessel compressing the trigeminal nerve; Distortion (bottom right panel): compression severe enough to deform the trigeminal nerve. CN V, trigeminal nerve.

frontiers in Neuroanatomy

REVIEW
published: 19 October 2016
doi: 10.3389/fnana.2016.00095

Structural Magnetic Resonance Imaging Can Identify Trigeminal System Abnormalities in Classical Trigeminal Neuralgia

Danielle D. DeSouza[1], Mojgan Hodaie[2,3,4†] and Karen D. Davis[2,3,4†]*

[1] Department of Neurology and Neurological Sciences, Stanford University, Stanford, CA, USA, [2] Division of Brain, Imaging and Behavior-Systems Neuroscience, Krembil Research Institute, University Health Network, Toronto, ON, Canada, [3] Institute of Medical Science, University of Toronto, Toronto, ON, Canada, [4] Division of Neurosurgery, Toronto Western Hospital and Department of Surgery, University of Toronto, Toronto, ON, Canada

Klassikaline KN

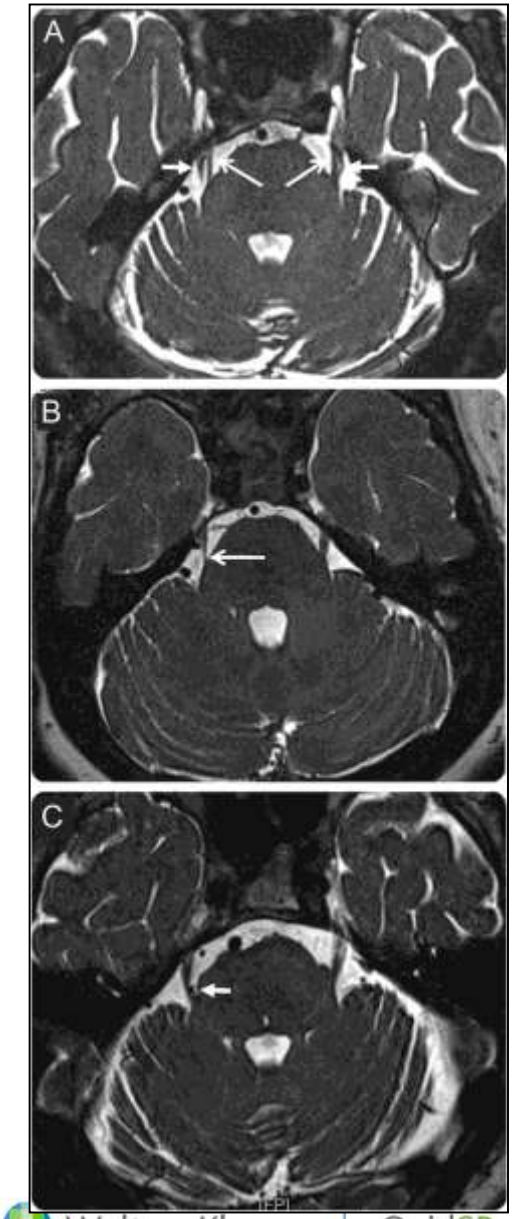

Trigeminal neuralgia: New classification and diagnostic grading for practice and research.
Cruccu, Giorgio; Finnerup, Nanna; Jensen, Troels; MD, PhD; Scholz, Joachim; Sindou, Marc; MD, PhD; Svensson, Peter; DDS, PhD; Treede, Rolf-Detlef; Zakrzewska, Joanna; Nurmikko, Turo; MD, PhD

Neurology. 87(2):220-228, July 12, 2016.
DOI: 10.1212/WNL.0000000000002840

Neurovascular compression of the trigeminal root Figure 3. 3D constructive interference in steady state MRI shows axial sections at the level of trigeminal nerve root entry into the pons. (A) Bilateral neurovascular contact without morphologic changes of the root in a patient with left trigeminal neuralgia (TN). Nerve (long arrows) and blood vessel (short arrows) appear hypointense surrounded by hyperintense CSF. Contact is seen at the root entry zone as well as mid-cisternal segment. (B, C) Morphologic changes exceeding mere neurovascular contact of the trigeminal nerve root are compatible with the diagnosis of classical TN. (B) Root atrophy in a patient with right TN. (C) Indentation and dislocation of the root in a patient with right TN (short arrow).

Wolters Kluwer Health | OvidSP

© 2016 American Academy of Neurology. Published by American Academy of Neurology.

Sekundaarne KN

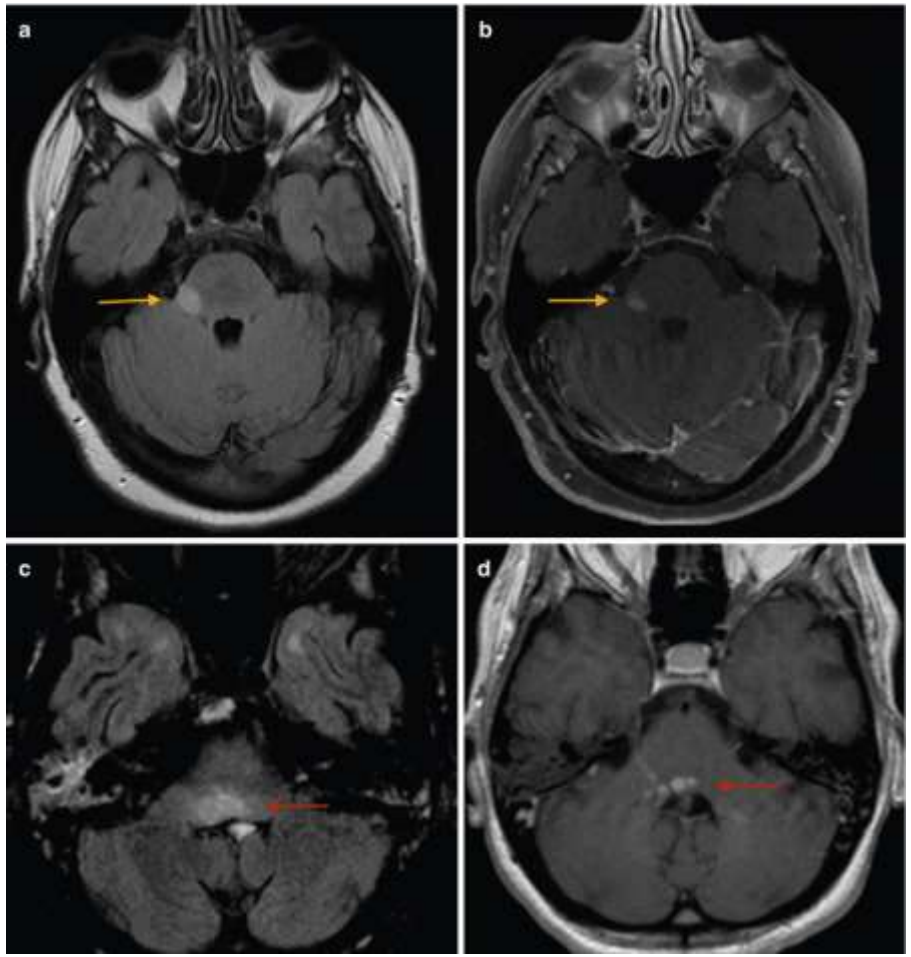

Multiple sclerosis (MS) is the most frequent cause of trigeminal neuralgia in the brainstem.

On MR, this condition presents as patchy T2/FLAIR hyperintense lesions involving the trigeminal pontine nuclei (**a**),

with post-Gd enhancement in the case of active demyelination (**c**).

Other inflammatory or infectious conditions may mimic MS findings on both T1- and T2-weighted images, as for Listeria rhombencephalitis (**b**, **d**)

Pain Imaging pp 83-118

Imaging of Trigeminal Neuralgia
L. PasquiniA. Bozzao
1.Chapter
First Online: 02 March 2019

Sekundaarne KN seoses tuumoriga

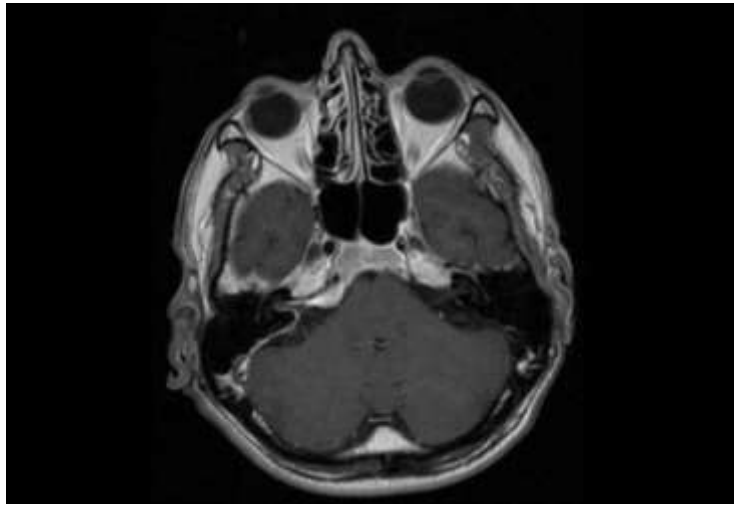

Axial T1 + C

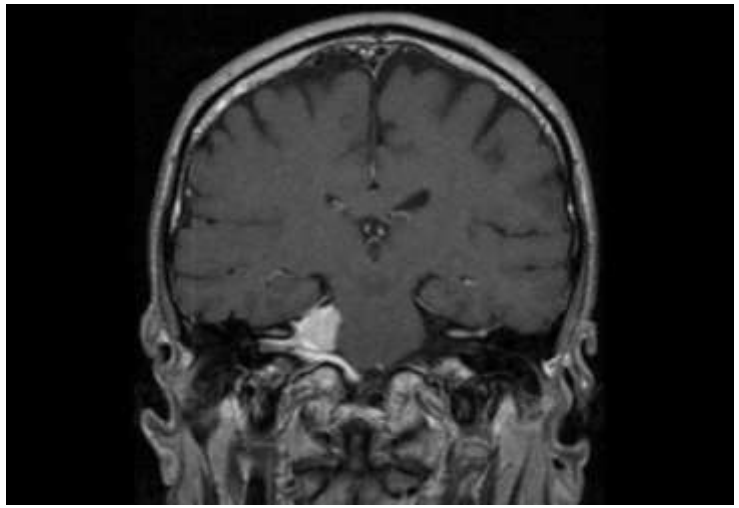

Coronal T1 + C

Trigeminal neuralgia secondary to cerebellopontine angle meningioma
Case contributed by Dr Ayaz Hidayatov

www.radiopaedia.org

KN farmakoloogiline ravi

- Ägeda ataki kupeerimine:
  - Fosfenütoiin (fenütoiin) i.v. 250-1000 mg <50 min jooksul
  - Lidokaiin i.v. (5 mg/kg 60 min jooksul)

- Pikaajaline ravi:
  - Esimene valik
    - Karbamasepiin (200 – 1200 mg / p)
    - Okskarbasepiin (300 – 1800 mg / p)
  - Teine valik / täiendav ravi
    - Lamotrigiin (kuni 400 mg / p)
    - Gabapentiin (kuni 3600 mg / p)
    - Pregabaliin, baklofeen (40-80 mg), fenütoiin
    - Botulinum toxin type A (Botox)

Bendtsen et al. EAN guideline on trigeminal neuralgia. *European Journal of Neurology* 2019, **26:** 831-849; Charles C Ho et al. Trigeminal neuralgia UpToDate® 2020

KN farmakoloogiline ravi

Table 6 GRADE evaluation of pharmacological treatment studies in primary TN

Studies (participants)	Outcome	Comparison	Design	Quality	Effect size	GRADE quality of evidence	Direction	Strength	Comment
Wiffen (208) [53]	Pain relief	Carbamazepine up to 2400 mg vs. placebo	RCT	−3	+2	Moderate	For	Strong	Quality points deducted for crossover design and short follow-up; directness point deducted for inclusion of different pain severities and uncertainties about diagnostic criteria and outcomes measured; effect size points added for RR = 5 or higher
Liebel (48) [61]	Pain relief	Oxcarbazepine 750 mg vs. carbamazepine	RCT	−3	0	Very low	For	Strong	Quality points deducted for sparse data, incomplete reporting of results, and no direct comparison between groups
Zakrzewska (14) [64]	Pain relief	Lamotrigine 400 mg as add-on vs. placebo	RCT	−3	0	Very low	For	Weak	Quality points deducted for sparse data and crossover design with no pre-crossover results; directness point deducted for concurrent use of other medications
Yuan (1331) [65]	Pain relief	Gabapentin up to 3600 mg vs. carbamazepine	RCT	−3	+1	Low	For	Weak	High risk of bias, wide confidence limits
Morra (178) [66]	Pain relief	Botox vs. placebo, variable doses	RCT	−3	0	Very low	For	Weak	Variable techniques and dosages, varying time periods, quality points deducted for risk of bias, small sample sizes, similar age and duration of symptoms but other drug usage unknown, missing data

RCT, randomized controlled trial; RR, relative risk; TN, trigeminal neuralgia.

Bendtsen et al. EAN guideline on trigeminal neuralgia. *European Journal of Neurology* 2019

KN kirurgiline ravi

- Mikrovaskulaarne dekompressioon (klassikaline KN)
- Ablatiivsed protseduurid:
  - Risotoomia erinevatel meetoditel
    - Termokoagulatsioon
    - Mehhaaniline kompressioon ballooniga
    - Kemoneurolüüs glütserooliga
  - Perifeerne neurektoomia ja närviblokaad (alkoholiga)

Bendtsen et al. EAN guideline on trigeminal neuralgia. *European Journal of Neurology* 2019, **26:** 831-849 Charles C Ho et al. Trigeminal neuralgia UpToDate® 2020

KN kirurgiline ravi

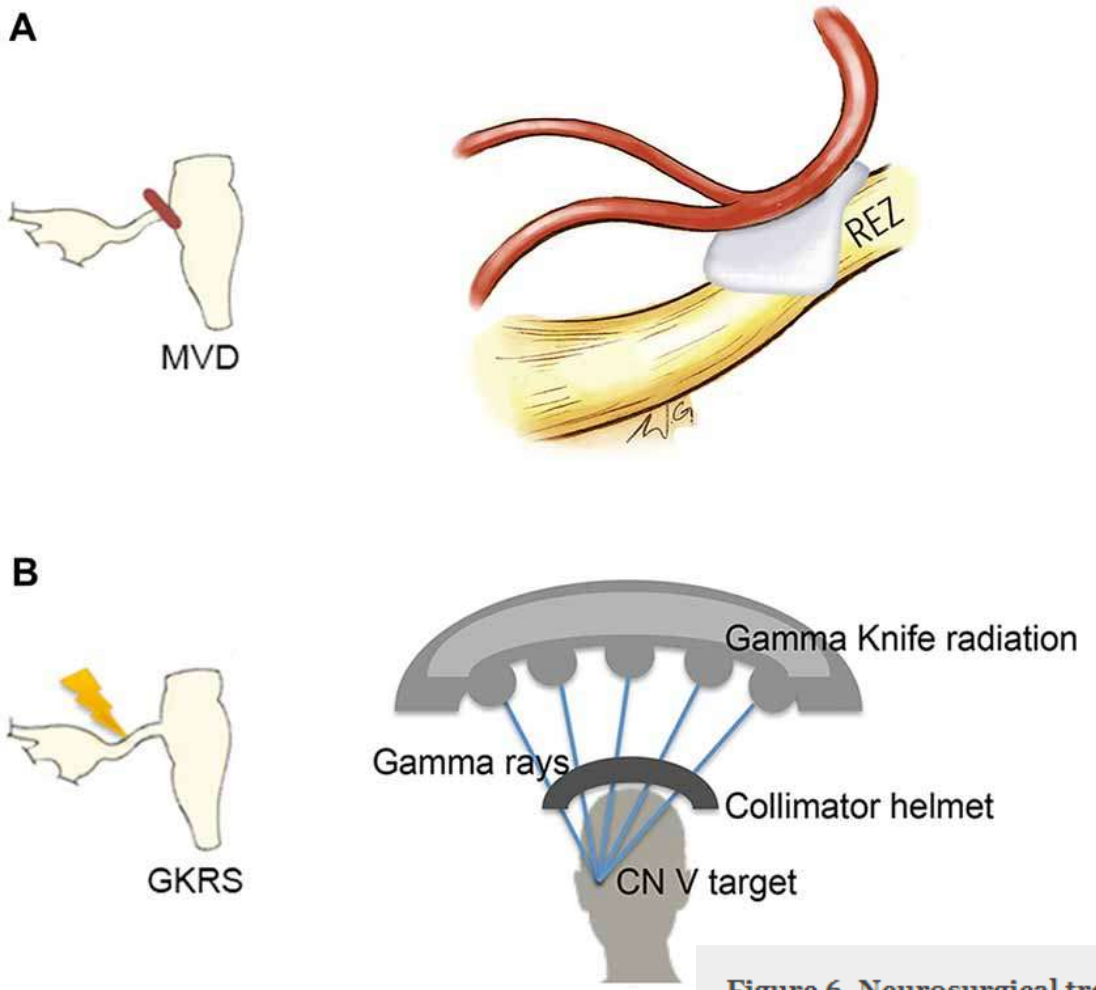

frontiers in Neuroanatomy

REVIEW
published: 19 October 2016
doi: 10.3389/fnana.2016.00095

Structural Magnetic Resonance Imaging Can Identify Trigeminal System Abnormalities in Classical Trigeminal Neuralgia

Danielle D. DeSouza[1], Mojgan Hodaie[2,3,4†] and Karen D. Davis[2,3,4†]*

[1] Department of Neurology and Neurological Sciences, Stanford University, Stanford, CA, USA, [2] Division of Brain, Imaging and Behavior-Systems Neuroscience, Krembil Research Institute, University Health Network, Toronto, ON, Canada, [3] Institute of Medical Science, University of Toronto, Toronto, ON, Canada, [4] Division of Neurosurgery, Toronto Western Hospital and Department of Surgery, University of Toronto, Toronto, ON, Canada

Figure 6. Neurosurgical treatment options for TN. Two neurosurgical treatment options for TN include microvascular decompression (MVD) surgery, which aims to decompress the trigeminal nerve at the REZ **(A, left)** and Gamma Knife radiosurgery (GKRS), which targets the trigeminal nerve distal to the REZ **(B, left)**. MVD surgery uses a retrosigmoid craniotomy to remove a small piece of skull via a small incision behind the ear. The cerebellopontine angle is then approached, and using microscopic magnification, the location of the trigeminal nerve and offending vessel is identified. Nerve decompression is done by dissecting the arachnoid tissue surrounding the nerve and offending vessel and placing pieces of shredded Teflon© between them **(A, right)**. GKRS is a focal radiosurgery technique. Gamma rays are emitted from approximately 200 radioactive cobalt-60 sources precisely focused on the trigeminal nerve using a collimator helmet **(B, right)** and a stereotactic frame (not shown). Abbreviations: CN V, trigeminal nerve; REZ, root entry zone.

KN kirurgilise ravi efektiivsus ja tüsistused

Table 9 Summary of outcomes from single intervention trials

Intervention	No. studies	Total no. patients	Mean/median F/U, years	Pain free at F/U, %	GRADE
MVD	21	5149	3–10.9	62–89	Very low
GKS	8	1168	3.1–5.6	30–66	Very low
RFTC	7	4533	3–9.3	26–82	Very low
BC	5	755	4.2–10.7	55–80	Very low
GR	3	289	4.5–8	19–58	Very low
IN	1	26	3.6	72	Very low

BC, balloon compression; F/U, follow-up; GKS, gamma knife surgery; GR, glycerol rhizolysis; IN, internal neurolysis; MVD, microvascular decompression; RFTC, radiofrequency thermocoagulation.

© 2019 EAN

Table 10 Reported complications from included cohort studies

Intervention	*N*	Mortality	Cerebral	Hearing loss	Facial hypaesth	Corneal hypaesth	V motor weakness	AD	Keratitis	CN palsy	CSF leak	Meningitis	HS
MVD	5149	15	32	95	147	17		1		211	101	20	16
GKS	1168	0			184				3	2			
RFTC	4533	0		6	853	300	280	29	55	36	5	1	
BC	755	0			110	5	34	1	1	12		43	
GR	289	0		1	115	19	5	2					
IN	26	0	0	0	25	0	0	1	0	0	1	0	0

AD, anaesthesia dolorosa; BC, balloon compression; CN, cranial nerve; CSF, cerebrospinal fluid; GKS, gamma knife surgery; GR, glycerol rhizolysis; HS, herpes simplex; Hypaesth, hypaesthesia; IN, internal neurolysis; MVD, microvascular decompression; RFTC, radiofrequency thermocoagulation; V, fifth cranial nerve. Cerebral: oedema, haemorrhage, stroke.

Bendtsen et al. EAN guideline on trigeminal neuralgia. *European Journal of Neurology* 2019, **26:** 831-849

13.1 Kolmiknärvi kahjustuse või haigusega seonduv valu

13.1.1 Kolmiknärvi neuralgia

13.1.1.1 Klassikaline kolmiknärvi neuralgia

13.1.1.2 Sekundaarne kolmiknärvi neuralgia

13.1.1.3 Idiopaatiline kolmiknärvi neuralgia

13.1.2 Valulik kolmiknärvi neuropaatia

13.1.2.1 Vöötohatisega seonduv valulik kolmiknärvi neuropaatia

13.1.2.2 Post-herpeetiline kolmiknärvi neuralgia

13.1.2.3 Post-traumaatiline valulik kolmiknärvi neuropaatia

13.1.2.4 Muude haigustega soenduv valulik kolmiknärvi neuropaatia

13.1.2.5 Idiopaatiline valulik kolmiknärvi neuropaatia

ICHD 3. Cephalalgia 2018; 38: 1–211. © 2018 International Headache Society

13.1.2.1 Valulik kolmiknärvi neuropaatia, mis on tekkinud seoses Herpes zosteriga

Diagnoosi kriteeritumid

A. Ühepoolne näovalu kolmiknärvi ühe või mitme haru alal, mis on kestnud <3 kuud

B. Üks või mitu järgnevatest:
   1. Herpeetiline lööve on esinenud kolmiknärvi sama haru varustusalal
   2. Varicella-zoster viirus (VZV) on tuvastatud liikvorist (CSF) polümeraasi ahelreaktsiooniga (PCR)
   3. Kahjustatud piirkonna rakkudest on tuvastatud VZV antigeen (immuno-fluorestsents meetodil) või DNA (PCR meetodil)

C. Seisundile ei ole muud seletust (vastavalt ICHD-3-le)

ICHD 3. Cephalalgia 2018; 38: 1–211. © 2018 International Headache Society

KN diferentsiaaldiagnoos

- Teised kraniaalsed neuralgiad (*n. glossopharyngeus, n. intermedius*)
- Lühikesed ühepoolsed neuralgialaadsed peavalu atakid:
  - SUNCT (**s**hort-lasting **u**nilateral **n**euralgiform headache attacks with **c**onjunctival injection and **t**earing)
  - SUNA (**s**hort-lasting **u**nilateral **n**euralgiform headache attacks with cranial **a**utonomic symptoms)
- Primaarne torkiv peavalu
- Esimese ampsu sündroom

- Põleva suu sündroom
- Persisteeriv idiopaatiline näovalu (atüüpiline näovalu)
- Temporo-mandibulaar-liigese (TML) sündroom

Teised kraniaalsed neuralgiad

- *N. glossopharyngeus* neuralgia
  - valu lokalisatsioon keele tagaosas, tonsilli piirkonnas, neelus, alalõua nurgas ja/või kõrvas
  - Valu kutsub esile neelamine, köhimine, rääkimine või haigutamine

- *N. intermedius* neuralgia
  - Valu lokalisatsioon kuulmekäigus
  - Valu saab esile kutsuda (vallandav tsoon) kuulmekäigu tagumise seina ja/või periaurikulaarse piirkonna puudutusel

Lühikesed ühepoolsed neuralgialaadsed peavalu atakid (SUNCT ja SUNA)

- Kuuluvad trigeminaal-autonoomsete peavalude (TAC) hulka
    - Kobarpeavalu
    - Paroksüsmaalne hemikraania
    - SUNCT ja SUNA
    - Kestev hemikraania
- Mõõdukas või tugev ühepoolne valu orbitas, supraorbitaalses, temporaalses ja /või muus kolmiknärvi regioonis
- Kestus 1-600 sek ja esinemine üksiku sööstu või seeriatena
- Kaasneb üks või enam samapoolset kraniaalset autonoomset sümptoomi:
    - Konjunktiivi punetus ja/või pisaravool
    - Ninakinnisus ja/või vesine eritis
    - Silmalau turse
    - Otsmiku ja näo higistamine
    - Mioos ja/või ptoos
- Väga haruldased
- Raskesti ravitavad (lamotrigiin)

4.7 Primaarne torkiv peavalu

A. Peavalu, mis esineb spontaanselt üksiku torke- või seeriatena ja täidab kriteeriumeid B-D
B. Iga torge kestab kuni mõni sekund
C. Torked korduvad ebaregulaarse sagedusega, ühest kuni mitmeni päevas
D. Ei esine kraniaalseid autonoomseid sümptoome

Kommentaarid

- 70%-l esineb väljaspool kolmiknärvi varustusala
- Valu võib muuta asukohta ja vahetada poolt (ainult 1/3-l on püsivalt ühes piirkonnas)
- Esineb sageli koos migreeniga

ICHD 3. Cephalalgia 2018; 38: 1–211. © 2018 International Headache Society

Esimese ampsu sündroom *(first bite syndrome)*

- Harvaesinev näovalu sündroom
- Tugev ja lühiaegne spasmitaoline valu, mis tekib suure süljenäärme piirkonnas seoses esimese toiduampsuga (igal toidukorral)
- Põhjuseks süljenäärme tuumor või kirurgilised protseduurid samas piirkonnas s.h. kaelakirurgia (uneaarteri endarterektoomia)
- Patogeneesi aluseks on arvatavalt suure süljenäärme iatrogeenne sümpaatiline denervatsioon, mis viib parasümpaatilise innervatsiooni hüperaktiivsusele
- Sageli iseparanev
- Ravivõimalused – anesteetilised spreid, blokaadid, valuravimid, botulismitoksiini süstid süljenäärmesse

Figure 1 Cervical sympathetic innervations of the parotid gland.

Tao MJ, Roche-Nagle G. BMJ Case Rep 2016. doi:10.1136/bcr-2015-213996

Põleva suu sündroom (*burning mouth syndrome*)

- Põletav tunne suukoopas, millele ei ole stomatoloogilist ega muud meditsiinilist selgitust
- Valu võib piirduda keelega või keele tipuga, võib kaasneda keele düsesteesia, maitsetundlikkuse häire või suukuivus
- Harvaesinev, rohkem naistel menopausi järgselt
- Kuni 50%-l paraneb spontaanselt
- Etioloogia ebaselge – kolmiknärvi peenkiudude neuropaatia või D2 dopamiiniretseptorite häire putamenis
- Ravi – TCA, klonasepam, gabapentin, pramipeksol

Charles C Ho et al. Overview of craniofacial pain. UpToDate® 2020

Persisteeriv idiopaatiline näovalu (atüüpiline näovalu)

- Püsiv näo ja/või suukoopa valu, neuroloogilist defitsiit ei esine
- Valu on halvasti lokaliseeritav (sageli NLV piirkonnas või ühel pool lõuga, ka laiemalt üle näo, kaela), ei järgi ühe perifeerse närvi varustusala
- Tuim, näriv valu; igapäevaselt >2 tundi ja >3 kuud *(ICHD-3)*
- Esinemissagedus ca 40 /100 000 /aastas
- Enamasti naistel
- Sageli tekib peale väikest kirurgilist protseduuri või traumat näo, hammaste või igemete piirkonnas
- Etioloogia – tõenäoliselt tsentraalne neuropaatiline valu
- Ravi – TCA (amitriptyllin), gabapentiin, pregabaliin, topiramaat

Charles C Ho et al. Overview of craniofacial pain. UpToDate® 2020

Temporo-mandibulaar-liigese (TML) sündroom

- TML võimaldab alalõua liikumist üles-alla, külgedele, ette ja taha
- Funktsioonid – närimine, rääkimine, näomiimika
- Valu ja funktsioonihäire on sagedased (ca 25%-l elu jooksul)
  - Müofastsiaalne valu
  - Liigesdiski kahjustumine
  - Degeneratiivne liigespindade kahjustumine (artriit / artroos)
- Esineb rohkem naistel (4:1), sagedamini vanuses 20-40 a.
- Enamasti ühepoolne tuim valu m. masseteris, võib kiirguda kõrva, alalõuga

Vivian Tsai et al. TMJ Syndrome www.medscape.com 2020

Temporo-mandibulaar-liigese sündroom

- Suu avamise raskus, klõpsatused kõrvas, bruksism
- Objektiivselt võib esineda:
  - Suu avamise piiratus (<40 mm)
  - Palpeeritav mälumislihaste spasm
  - TML palpatoorne valulikkus, kuuldavad klõpsatused, krepitatsioon
  - Alalõua külgdeviatsioon
- Diagnostiline *n. auriculotemporalis* blokaad
- Ravi: NSAID, lihasrelaksandid, TCA
- Liigesesisesed steroidsüstid, kirurgiline ravi

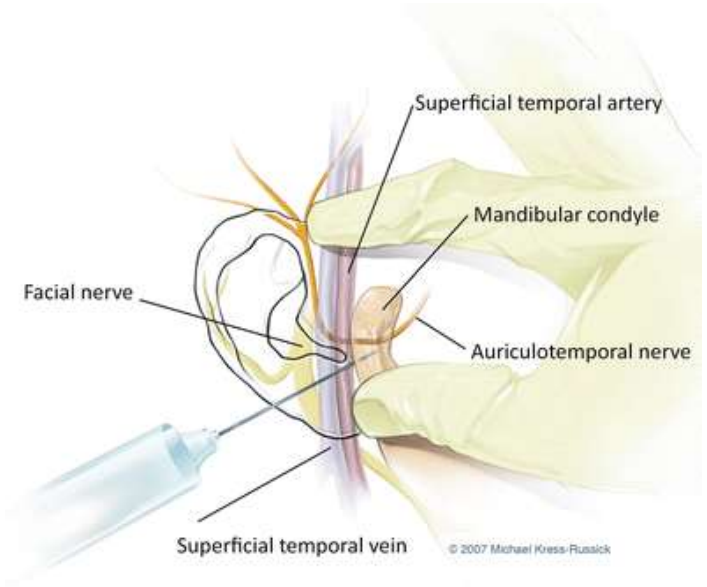

Vivian Tsai et al.TMJ syndrome www.medscape.com 2020

Haigusjuht 1

- 78 a. naine hospitaliseeriti 17.08.20 kiirabi poolt kaebustega väsimusele, nõrkusele ja pearinglusele
- Analüüsides hüponatreemia – P-Na 121 mmol/l (norm 136-145)
- Anamneesis kolmiknärvi neuralgia >25 aastat (algus peale 50. eluaastat) paremal V3 haru alal
- Raviskeemis karbamasepiin 300 mg x 2
- Kaasuvad haigused: SSS (pandud EKS), hüpertooniatõbi, kodade virvendusarütmia, Cushingi sündroom (vasakpoolne adrenalektoomia 2019), käärsoole PK (op + keemiaravi 2012)
- Muud ravimid: apiksabaan 5 mg x2, metoprolool retard 100 mg x2; doksasosiin 2 mg x1; perindopriil 8/amlodipiin 10/indapamiid 2,5 mg x1; atorvastatiin 40 mg x1;

Haigusjuht 1

- Paroksüsmaalne valu paremal V3 alal – tugev lühike sööstvalu paremal alalõuas.
- Valuhoogu vallandab liigutus või taktiilne ärritus (põse puudutamine, söömine jne.). Öösel valu ei ole, hommikul peale ärkamist eriti tugev
- Varasemalt tehtud KN perifeersete harude (V2, V3) alkoholblokaade
- 2009 ganglion Gasseri kemoneurolüüs
- CBZ-iga valukontroll rahuldav, vaevustevaba ei ole.
- Hüponatreemiaga hospitaliseeritud ka 4.-10.08.20, siis CBZ asendatud pregabaliiniga 150 mg x 2, mis aga pt.-i sõnul toimeta

Haigusjuht 1

- Haiglas karbamasepiini vähendatud 200 mg x 2, alustatud lamotrigiini 25 mg x 1, lisatud baklofeen 5 mg x 2
- Hüponatreemia korrigeeritud
- Tehtud MRT peaajust – paremal n. trigeminuse prk.-s neurovaskulaarset konflikti ei esine
- DGN: Idiopaatiline kolmiknärvineuralgia G50.0
- Hetkel ambulatoorsel ravil, lamotrigiin 100 mg x 2

Haigusjuht 2

- 72 a. mees
- Neuroloogi juures jälgimisel alates 2014 a. müasteenia tõttu, raviga (asatiopriin 200 mg/p) heas kompensatsioonis, kaebusteta
- Kaasuvalt hüpotüreoos (levotüroksiin), uneapnoe (CPAP)
- 2020 a. algusest tugev valu paremal oimu-otsmiku piirkonnas, naha hellus. Valu on pidev, ka öösel
- Palavikku, iiveldust ei ole.
- Perearst tegi röntgeni põskkoobastest, mis patoloogiata

Haigusjuht 2

- OBJ: Neuroloogiline leid on normis. Paremal temporaalsel vähene nahapinna hellus palpatsioonil. Alalõua klaudikatsiooni eitab
- Vereanalüüsides CK tõusnud 774 (N 39-308 U/l).
- Põletikumarkerid normis – CRP <1, SR 8
- Valuraviks tselekoksiib 100 mg x 1; tellitud MRT
- Käis stomatoloogil, kes puuris lahti ja parandas ühe hamba, kuid valu sellest ei muutunud.
- Hambaarst öelnud, et see on kolmiknärvi neuralgia ja nüüd pt. arvab, et temal ongi see haigus. Soovib karbamasepiini.
- Ordineeritud CBZ 100 mg x 2 → 200 mg x 2.
  Tegi uimaseks, valule ei mõjunud.

Haigusjuht 2

- MRT peaajust 23.02.2020:

Lisakude paremal ninaneelus ja koljupõhimikul ning fossa pterygopalatinas. Tõenäoliselt tegemist ninaneelust lähtunud tuumoriga, mis levib koljupõhimiku suunas. Trigeminuse V2 haru haaratus tõenäoline.

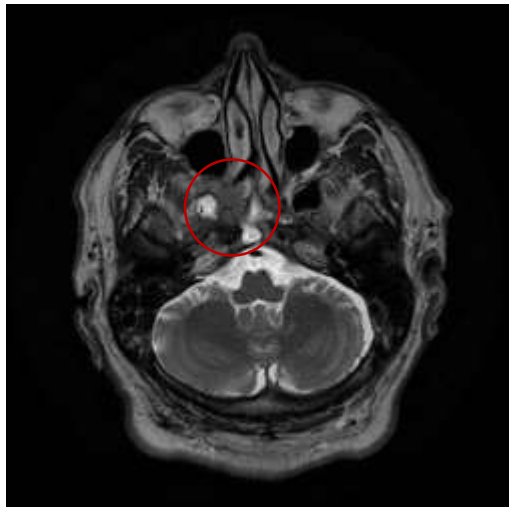

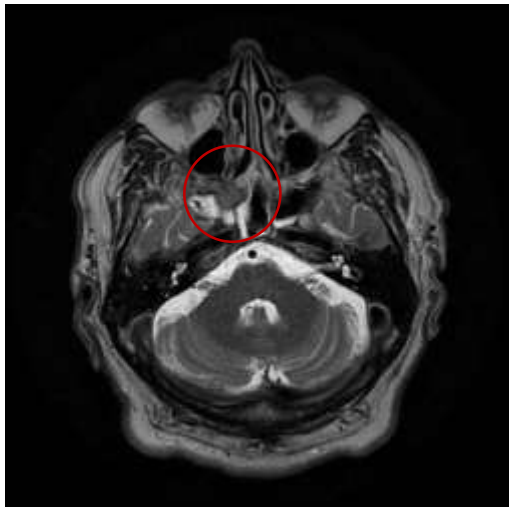

Haigusjuht 2

- Patsient sai kiiritus- ja keemiaravi
- Näovalu on kadunud, keemiaravi järgselt tugev üldine asteenia
- Oktoobris plaanis korduv KT raviefekti hindamiseks

- DGN: Ninaneelu külgseina PK C11.2
  Valulik kolmiknärvi neuropaatia G50.8

Kokkuvõte:

- **Kolmiknärvi neuralgia** on harvaesinev, kuid kliiniliselt hästi äratuntav paroksüsmaalse näovalu sündroom, mis esineb rohkem vanemas eas
- Esmaraviks sobib hästi karbamasepiin
- Etioloogia, edasise käsitluse ja diferentsiaaldiagnoosi aspektist on oluline adekvaatne MRT uuring (3T, kraniaalnärvid, neurovaskulaarne konflikt)

- **Valuliku kolmiknärvi neuropaatia** diferentsiaaldiagnoos on laiem ja käsitlus keerulisem
- Ravi on suunatud põhihaigusele, kui see on teada
- Valu saab mõjutada eelkõige neuropaatilise valu ravimitega (TCA, SNRI, gabapentin, pregabaliin, opioidid jt.)

Tänan kuulamast!